

## MALADIE DE CROHN : PREMIÈRE DESCRIPTION EN CÔTE-D'IVOIRE

J.M. CASANELLI, E. KELI, J. N'DRI, P.E BOHOUSSOU, C. BLEGOLE,  
B. MOUSSA, H.A N'GUESSAN

*Med Trop* 2004; **64** : 384-386

**RÉSUMÉ** • Les auteurs rapportent le premier cas de maladie de Crohn en Côte-d'Ivoire. Il s'agit d'un ivoirien de 20 ans qui présentait une diarrhée chronique et un amaigrissement évoluant depuis 6 ans. Les lésions ulcérées étaient étagées sur le colon respectant le rectum, et atteignant l'iléon terminal. Des arguments radiologiques et histologiques permettent de retenir le diagnostic de maladie de Crohn. Le traitement a consisté en une colectomie totale avec anastomose iléo-rectale. La rareté de la maladie de Crohn en Afrique noire fait l'intérêt de cette observation.

**MOTS-CLÉS** • Maladie de Crohn - Côte d'Ivoire - Afrique noire.

### CROHN'S DISEASE: FIRST REPORT IN CÔTE-D'IVOIRE

**ABSTRACT** • The authors report the first case of Crohn's disease in Côte-d'Ivoire. A 20-year-old Ivoirian man presented chronic diarrhea and weight loss over six years. Ulcerated lesions were found throughout the colon extending to the terminal ileum but not involving the rectum. Diagnosis of Crohn's disease was established on radiological and histological findings. Treatment consisted of total colectomy with ileorectal anastomosis. This case is of special interest because of the extremely low incidence of Crohn's disease in black Africa.

**KEY WORDS** • Crohn's disease - Côte-d'Ivoire - Black Africa

La maladie de Crohn est une affection inflammatoire chronique du tube digestif, de diagnostic difficile, fréquente en Occident et sous estimée en Afrique noire. (1)

Nous rapportons une première observation de maladie de Crohn dans sa localisation colique chez un ivoirien.

### OBSERVATION

S.L., ivoirien né en 1965, originaire du nord de la Côte d'Ivoire, sans antécédent particulier notamment pas de notion d'amibiase intestinale ni de tuberculose, présentait depuis 6 ans, une diarrhée chronique liquidienne -intermittente, parfois glairo-sanglante faite de 10 à 12 selles par jour accompagnée de douleurs abdominales, de manifestations polyarticulaires, d'asthénie et d'un amaigrissement important non chiffré - calmée par la prise de Flagyl® comprimés.

L'examen à l'admission, en septembre 1985 retrouvait un état général altéré avec un poids de 32 kg consécu-

tif à un amaigrissement de près de 26 kg et une absence d'hyperthermie.

L'abdomen était souple, sans masse palpable; il existait une large ulcération fissuraire de la marge anale. L'examen parasitologique des selles et la coproculture étaient négatifs. L'hémogramme objectivait une anémie à 7g d'hémoglobine. La VS était à 11 à la première heure. La sérologie VIH était négative.

L'anuscopie montrait une muqueuse anale épaisse avec des ulcérations de un à deux millimètres, légèrement hémorragiques.

La colonoscopie n'avait pas été réalisée car non disponible.

Le lavement baryté montrait un aspect tubulaire et rigide de tout le cadre colique avec des bords spiculés et des lacunes en épis de maïs et en pavés (Fig. 1).

Le diagnostic de maladie de Crohn a été évoqué devant l'ancienneté de la diarrhée chronique, l'atteinte périnéale, le retentissement majeur sur l'état général, l'existence de manifestations articulaires compatibles, l'absence d'étiologie infectieuse, sa résistance au traitement anti infectieux empirique et l'aspect radiologique du colon.

La sévérité de cette forme clinique amenait à proposer une attitude chirurgicale, en l'absence d'autres moyens médicaux disponibles.

L'intervention réalisée le 15-11-85 par le Professeur Cornet, par laparotomie médiane sus et sous ombilicale a permis de constater que l'ensemble du colon était réduit à un tube rigide allant du cæcum à la charnière rectosigmoïdienne

• Travail du Service de chirurgie générale, digestive et endocrinienne (Pr N'GUESSAN H.A.) (J.M.C., E.K., Maître Assistant; J.N'D., P.E.B., Inteme des hôpitaux; C.B., B.M., Assistant chef de clinique; H.A.N'G., Professeur, Chef de service), CHU de Treichville Abidjan - Côte d'Ivoire.

• Correspondance : J.M. CASANELLI, 04- BP 644, Abidjan 04, République de Côte-d'Ivoire •

• Courriel : casanelli@voila.fr •

• Article reçu le 5/05/2003, définitivement accepté le 15/09/2004.

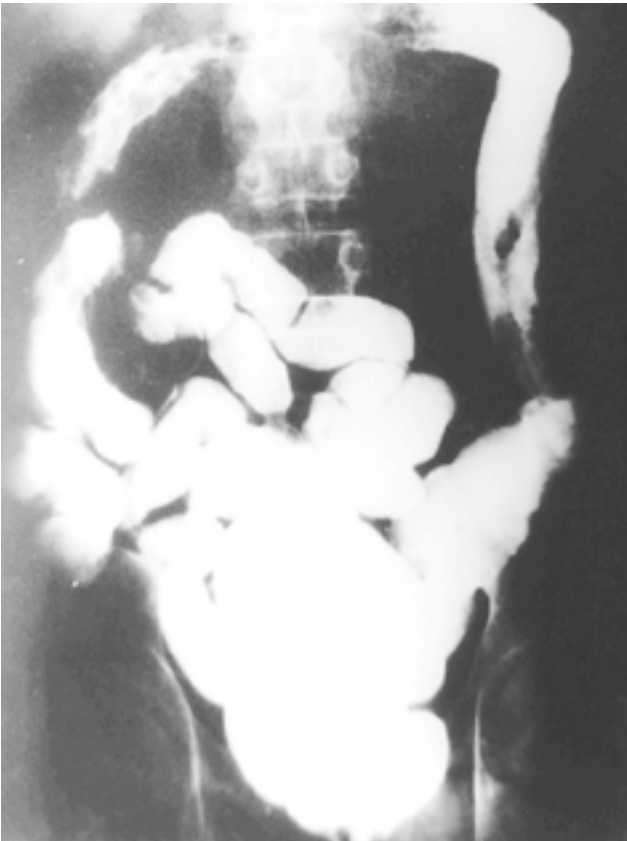

Figure 1 - Lavement baryté montrant un aspect tubulaire et rigide de tout le cadre colique avec images multilacunaires.

et entouré d'une sclérolipomatose (Fig. 2). Il a été réalisée une colectomie totale suivie d'une anastomose iléo rectale protégée par une iléostomie latérale 30 cm en amont dans la fosse iliaque droite.

L'étude anatomopathologique de la pièce opératoire montrait :

- au plan macroscopique : une muqueuse abrasée boursoufflée en pavés ou en forme d'épis de maïs ;

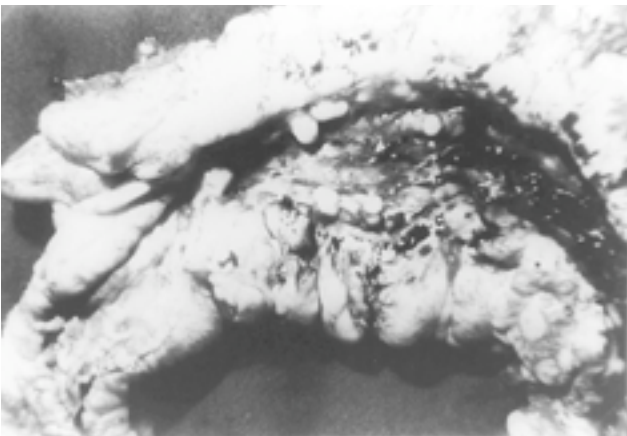


Figure 2 - Pièce opératoire montrant un épaississement important de la paroi caecale avec sclérolipomatose.



Figure 3 - Aspect de granulome inflammatoire bordant une ulcération avec des cellules géantes, épitheïoïdes et des lymphocytes

- au plan histologique : on notait de larges zones d'ulcérations de la muqueuse respectant des îlots ou pseudo polypes au fond desquelles existait un granulome polymorphe riche en néo-vaisseaux avec parfois des cellules géantes au contact de la nécrose.

On observait par ailleurs une infiltration très importante de la sous-muqueuse, de la musculuse, de la séreuse par des nappes de lymphocytes parfois organisés en follicules-évocatrices d'une maladie de Crohn (Fig. 3).

Ces données, corrélées à l'histoire clinique et aux constatations per opératoires, permettaient d'affirmer le diagnostic de maladie de Crohn.

L'alimentation orale a été instituée à partir du 10<sup>e</sup> jour avec Actapulgit<sup>®</sup> sachets et Salazopyrine<sup>®</sup> : 2 comp. x 2/j.

La sortie du malade a été autorisée à J 25 post opératoire.

Le malade a présenté 10 jours plus tard, un tableau d'occlusion intestinale secondaire à des adhérences. L'intervention a permis dans le même temps opératoire, une adhésiolyse et la fermeture de la stomie. Le malade est sorti sous Salazopyrine<sup>®</sup> comprimés, Actapulgit<sup>®</sup> sachets et Betnesol<sup>®</sup> soluté rectal.

En juillet 1988, le malade a présenté une toux rebelle accompagnée de douleurs thoraciques, fébricule et sueurs nocturnes avec un amaigrissement important faisant évoquer

une tuberculose pulmonaire confirmée par l'examen bactériologique des crachats.

Un traitement anti tuberculeux de six mois par Rimactazide® et Pirazinamide® a été institué.

En janvier 1989, le malade présentait une amélioration de son état général avec une nette prise de poids (56 kg) avec cependant persistance de la diarrhée faite de 6 à 7 selles par jour.

L'examen clinique retrouvait une fistule anale gênante et douloureuse. Le patient a été mis sous Betnesol® soluté rectal, Betnesol® comprimés, Diarsed® comprimés et Imodium® gélules.

En juin 1990, devant l'aggravation des fistules anales qui transformaient l'anus en « pomme d'arrosoir » suintante et eczémateuse, une mise à plat a été réalisée. L'examen en per opératoire a retrouvé 10 fistules intra et transsphinctériennes peu profondes.

Les suites immédiates ont été simples ; le malade n'a pas signalé d'incontinence anale. Revu en juillet 2002, soit 17 ans après sa première intervention, le patient avait une fonction d'exonération normale.

#### COMMENTAIRES

Décrite au Maghreb (2) et en Afrique du Sud chez des métis et des noirs, la maladie de Crohn n'a été qu'exceptionnellement retrouvée en Afrique noire.

Ainsi, 7 cas de maladie de Crohn ont été rapportés par Mengesia, en Ethiopie en 1997 (3).

Une revue de la littérature africaine effectuée par Steury (4) en 1980 a permis de retrouver 14 cas de maladie de Crohn chez des noirs africains.

En Afrique de l'Ouest, seuls 4 cas de maladie de Crohn ont été rapportés au Sénégal depuis 1986 (1, 5).

Cette observation est à notre connaissance le premier cas de maladie de Crohn rapporté en Côte-d'Ivoire.

Il n'existe aucun critère diagnostique formel de la maladie de Crohn, en effet, même après colectomie l'absence de granulome est possible et ne doit pas pour autant faire écarter le diagnostic. La fréquence des granulomes est de l'ordre de 30 à 60% et semble diminuer avec le temps d'évolution (6).

Sur le plan thérapeutique, les traitements locaux par corticoïdes ne sont pas anodins et peuvent favoriser ou réactiver une tuberculose jusque là latente.

Ce fut le cas chez notre patient qui a présenté une tuberculose pulmonaire trois ans après le début de sa maladie.

#### CONCLUSION

La maladie de Crohn est une affection rare en Afrique noire mais probablement sous estimée contrairement à l'amiabiose intestinale et à la salmonellose.

L'introduction et la vulgarisation de la coloscopie devraient permettre de faire un diagnostic plus précoce.

#### RÉFÉRENCES

- 1 - PEGHINI M, BARABE P, MORCILLO R *et Coll* - Maladie de Crohn. A propos de deux observations récentes recueillies à l'Hôpital Principal de Dakar. *Dakar Med* 1990; **35** : 52-54.
- 2 - BOUCEKINE T - Colite ulcéreuse et maladie de Crohn du colon. Rapport au IV congrès médical maghrébin, Rabat, Maroc, 1980.
- 3 - MENGESHA B, JOHNSON O, TAYE M, GEMETCHU T - Crohn's disease : Report of seven cases from Ethiopia. *East Afr Med J* 1997; **74** : 397-399.
- 4 - STEURY EM, TEMPLETON AC - Crohn's disease in Africa. A case report and review. *Trop Geogr Med* 1980; **32** : 172-173.
- 5 - N'GAPORO I, EMERIT J, PELLETIER S, RIBIERE O - La maladie de Crohn chez l'africain : A propos de 5 cas. Rapport aux 12<sup>e</sup> Journées francophones d'Hépatogastro entérologie, Lille, Mars 1988.
- 6 - CHAMBERS TJ, MORSON BC - The granuloma in Crohn's disease. *Gut* 1979; **20** : 269-274.

## Réunion d'Automne de la Société de Médecine des Voyages Vendredi 19 novembre 2004

#### Comité d'organisation :

Eric Caumes, Pascal Delaunay, Pascal Del Giudice, Jacques Durant, Martine Gari-Toussaint, Stéphane Jarlégand, Pierre Marty, Nathalie Rabasse, Michel Rey, Eric Rosenthal

#### PROGRAMME

Session 1 • La sécurité des voyageurs internationaux  
Session 2 • Maladies transmises par les phlébotomes  
Session 3 • L'adoption internationale

#### Renseignements et Inscription :

Secrétariat : Madame Joëlle ATTYE, Association SDMP PARASITO  
Parasitologie-Mycologie, Faculté de Médecine, 28 avenue de Valombrese, 06107 Nice Cedex 2  
Tel. (14 h-17 h) = +33 (0)4 93 37 76 83 • Courriel : attye@unice.fr